

KLINIKINIAI TYRIMAI

Vainikinių arterijų angiografija daugiapjūviu kompiuteriniu tomografu esant kairiosios Hiso pluošto kojųtės blokadai

Antanas Jankauskas, Jurgita Zaveckienė, Ramūnas Unikas¹, Rimvydas Šlapikas¹,
Algidas Basevičius, Remigijus Žaliūnas¹

Kauno medicinos universiteto Radiologijos klinika, ¹Kardiologijos klinika

Raktažodžiai: vainikinių arterijų angiografija, daugiapjūvė kompiuterinė tomografija, diagnostinė vertė, kairiosios Hiso pluošto kojųtės blokada.

Santrauka. Tikslas. Įvertinti širdies vainikinių arterijų tyrimo daugiapjūviu kompiuteriniu tomografu diagnostinę vertę, esant visiškai kairiosios Hiso pluošto kojųtės blokadai.

Tyrimo metodai. Vainikinių arterijų angiografija daugiapjūviu kompiuteriniu tomografu ir intervencinė angiografija atlikta 24 pacientams. Remiantis intervencinės vainikinių arterijų angiografijos rodmenimis, nustatyta daugiapjūvės kompiuterinės tomografijos diagnostinė vertė (jautrumas, specifiškumas, teigiama ir neigiama prognostinė vertė), identifikuojant hemodinamiškai reikšmingas (≥ 50 proc.) spindžio stenozes. Į analizę įtraukti ir vizualiai įvertinti visi ≥ 2 mm diametro vainikinių arterijų segmentai, nepriklausomai nuo jų kalcifikacijos laipsnio bei vaizdų kokybės.

Rezultatai. Įvertinti 328 vainikinių arterijų segmentai, Spirmeno koreliacijos koeficientas tarp daugiapjūvės kompiuterinės tomografijos ir intervencinės vainikinių arterijų angiografijos rodmenų buvo 0,76 ($p < 0,0001$). Palyginus abiejų tyrimų duomenis vertintuose segmentuose, vainikinių arterijų angiografijos daugiapjūviu kompiuteriniu tomografu jautrumas buvo 75 proc., specifiškumas 97,7 proc., teigiama prognostinė tyrimo vertė – 72 proc., neigiama prognostinė tyrimo vertė – 98 proc. Palyginus abiejų tyrimų duomenis kiekvienoje vainikinių arterijų šakoje, kompiuterinės tomografijos jautrumas buvo 77,8 proc., specifiškumas – 92,3 proc., teigiama prognostinė vertė – 70 proc., neigiama prognostinė vertė – 94,7 proc. Palyginus kiekvieno paciento tyrimų duomenis, kompiuterinės tomografijos jautrumas buvo 81,8 proc., specifiškumas – 84,6 proc., teigiama prognostinė vertė – 81,8 proc., neigiama prognostinė vertė – 84,6 proc.

Išvados. Vainikinių arterijų angiografija, atlikta daugiapjūviu kompiuteriniu tomografu, pasižymi aukštu diagnostiniu tikslumu nustatant hemodinamiškai reikšmingas stenozes esant kairiosios Hiso pluošto kojųtės blokadai.

Išvadas

Kairiosios Hiso pluošto kojųtės blokada (KHPKB) yra susijusi su didesne širdies ir kraujagyslių ligų komplikacijų rizika, ypač pacientams, sergantiems išemine širdies liga (1–3). Todėl išeminės širdies ligos nustatymas pacientams, turintiems šį laidumo sutrikimą, padeda pasirinkti gydymo taktiką. Tačiau KHPKB, sąlygojanti nesinchronišką skilvelių kontrakciją ir relaksaciją, sunkina išeminės širdies ligos diagnostiką įprastiniais neinvaziniais tyrimo metodais (krūvio EKG, echokardioskopija) (4, 5). Krūvio radionuklidinės kompiuterinės tomografijos metu antero-septalinėje srityje dažnai registruojami grįžtami perfuzijos defektai, kurių priežastis gali būti ne arterijos

spindžio susiaurėjimas, o nesinchroniškos skilvelių veiklos sąlygotas miokardo mikrocirkuliacijos pablogėjimas (6, 7). Diagnozei patikslinti šiems pacientams dažnai tenka atlikti intervencinę vainikinių arterijų angiografiją. Todėl daugiapjūvės kompiuterinės tomografijos (DKT) tyrimas pastaruoju metu pradėtas taikyti ateroskleroziniams pokyčiams vainikinėse arterijose vizualizuoti, gali būti vertingas neinvazyvus diagnostikos metodas esant šio tipo laidumo sutrikimui (8).

DKT aparatai sparčiai tobulinami, tačiau tiek 16 detektorių, tiek naujesnės kartos 64 detektorių aparatais atliktuose tyrimuose išlieka artefaktų, sąlygotų vainikinių arterijų judesio ar stambių kalcifikatų tiki-

mybė. Šio tyrimo tikslas – įvertinti, kokia vainikinių arterijų DKT angiografijos diagnostinė vertė pacientams, kuriems yra KHPKB, lyginant su šiuo metu aukšniu standartu laikoma intervencine angiografija.

Tirtųjų kontingentas ir tyrimo metodai

Nuo 2006 m. vasario iki 2007 m. balandžio mėn. vainikinių arterijų DKT angiografija buvo atlikta 30 pacientų, gydytų KMUK Kardiologijos klinikoje, kuriems nustatyta KHPKB ir įtariama ar diagnozuota išemine širdies liga. KHPKB nustatyta remiantis šiais elektrokardiografiniais kriterijais: platūs QRS kompleksai (trukmė ilgesnė nei 0,12 sekundės), plačios skilusios R bangos šoninėse derivacijose, QS arba rS formos kompleksai V_1 derivacijoje bei vėlyva vidinė defleksija V_6 derivacijoje.

Atmetimo kriterijai buvo prieširdžių virpėjimas, dažnos ekstrasistolės, didelio laipsnio širdies funkcijos nepakankamumas (kairiojo skilvelio išstūmimo frakcija <40 proc.), persirgta miokardo infarktas su ST segmento pakilimu, inkstų nepakankamumas (kreatinino kiekis kraujyje >120 $\mu\text{mol/l}$), negalėjimas su laikyti kvėpavimo (apie 20 sek.), alergija jodo turinčiai kontrastinei medžiagai.

Tyrimo protokolas buvo patvirtintas KMU Bioetikos komisijos posėdyje, visi pacientai, prieš įtraukiant į tyrimą, pasirašė informuoto sutikimo formą.

Vainikinių arterijų tyrimas DKT

Pacientai tirti 16 pjūvių DKT aparatu (*GE Light-Speed Pro¹⁶, Milwaukee, WI, USA*), esančiu KMUK Radiologijos klinikoje. Pirmojo etapo metu buvo atliktas skenavimas, skirtas kalcio kiekiui vainikinėse arterijose nustatyti. Šio skenavimo parametrai: kolimacija – $16 \times 1,25$ mm, įtampa rentgeno vamzdyje – 120 kV, srovės stiprumas – 300 mAs, rentgeno vamzdžio apsisukimo laikas – 500 ms, prospektyvi sinchronizacija su EKG. Antrojo etapo metu atlikta vainikinių arterijų DKT angiografija. Skenavimo pradžios laikas buvo nustatomas stebint sušvirkštos į veną kontrastinės medžiagos koncentraciją kylančiojoje aortos dalyje „*Smart – prep*“ programa. Nejoninė kontrastinė medžiaga (*Ultravist 370; Schering AG, Berlin, Germany*) buvo leidžiama 4,5 ml/s greičiu 18 G skersmens kateteriu, įkištu į alkūninę veną. Pacientui sušvirkštos kontrastinės medžiagos kiekis svyravo nuo 90 iki 120 ml, priklausomai nuo jo masės, skenavimo trukmės, širdies susitraukimų dažnio. Skenavimas atliktas taikant šiuos parametrus: detektorių kolimacija – $16 \times 0,625$ mm, kintantis spiralinio skenavimo žingsnis (nuo 0,22:1 iki 0,3:1, priklausomai nuo širdies susitraukimų dažnio), skenavimo kryptis kraniokaudalinė, rentgeno vamzdžio įtampa – 120 kV, srovės stiprumas – 500–600 mAs (priklausomai nuo paciento masės), rentgeno vamzdžio apsisukimo laikas – 400 ms, retrospektyvi sinchronizacija su EKG. Taikytas daugiasegmentinis „*Burst*“ vaizdų atkūrimo protokolas, kuris plokštumos vaizdą rekonstruoja iš dviejų sektorių, gautų dviejų širdies susitraukimų metu. Taikant šį protokolą, tiriamosios plokštumos skenavimo trukmė (t. y. laikotarpis, kurio reikia tiriamosios plokštumos vaizdai gauti – laikinė skiriamoji geba) 100 ms.

mas – 500–600 mAs (priklausomai nuo paciento masės), rentgeno vamzdžio apsisukimo laikas – 400 ms, retrospektyvi sinchronizacija su EKG. Taikytas daugiasegmentinis „*Burst*“ vaizdų atkūrimo protokolas, kuris plokštumos vaizdą rekonstruoja iš dviejų sektorių, gautų dviejų širdies susitraukimų metu. Taikant šį protokolą, tiriamosios plokštumos skenavimo trukmė (t. y. laikotarpis, kurio reikia tiriamosios plokštumos vaizdai gauti – laikinė skiriamoji geba) 100 ms.

Vainikinių arterijų DKT angiografijos vaizdų analizė

Skenavimo metu gauti vaizdai pagal registruotą EKG buvo rekonstruoti 40–90 proc. R-R dantelių intervale kas 10 proc. ir persiųsti į vaizdų apdorojimo konsolę „*Advantage Workstation 4.2*“ (*GE Milwaukee, WI, USA*). Vainikinės arterijos suskirstytos į 15 segmentų pagal Amerikos širdies asociacijos (angl. *American Heart Association*) rekomendacijas (9). Vertinti didžiausio intensyvumo projekcijos, daugiaplokštuminių rekonstrukcijų bei ašiniai vaizdai, kurie analizuoti mažiausiai judesio artefaktų turinčioje širdies ciklo fazėje. Segmentai, kuriuose rasta liekamųjų judesio artefaktų, papildomai peržiūrėti kitose rekonstruotose R-R intervalo fazėse. Vaizdus vizualiai vertino du radiologai, nepriklausomai vienas nuo kito, nežinodami intervencinės vainikinių arterijų angiografijos duomenų. Nesutapusi įvertinimo rezultatui, stenozės laipsnis nustatomas sutarimo būdu. Reikšminga stenozė yra spindžio susiaurėjimas 50 proc. ir daugiau lyginant su proksimaliau esančios nepakitusios kraujagyslės spindžiu.

Intervencinė vainikinių arterijų angiografija

Intervencinė angiografija atlikta „*General Electric Advantx LCV+*“ aparatu, esančiu KMUK Kardiologijos klinikoje. Vainikinės arterijos kontrastuotos punktavus šlaunies arteriją Seldingerio metodika ir kateteriu arterijomis pasiekus vainikinių arterijų žiotis bei atlikus standartinių projekcijų vaizdus. Gauti vaizdai įvertinti kardiologo, kuris nežinojo DKT angiografijos duomenų (pagal analogiškus spindžio vertinimo kriterijus, kaip buvo analizuoti DKT vaizdai).

Statistinė analizė

Kiekybiniai kintamieji pateikiami kaip vidurkis ir standartinis nuokrypis, kategoriniai kintamieji pateikiami absoliutaus kiekio ir procentine išraiška. Koreliacija tarp tyrėjų, vertinant stenozių laipsnius DKT vaizduose, apskaičiuota taikant kappo koeficientą (κ). Vainikinių arterijų DKT angiografijos jautrumas, specifiskumas, teigiama prognostinė vertė, neigiama prognostinė vertė nustatyti remiantis intervencinės

vainikinių arterijų angiografijos duomenimis, trimis lygmenimis: 1) segmentų analizė, palyginus tyrimų duomenis kiekviename vainikinių arterijų segmente; 2) arterijų analizė, palyginus abiejų tyrimų duomenis kiekvienoje vainikinių arterijų šakoje (dešiniojoje vainikinėje arterijoje, bendrajame kamiene, priekinėje tarpkilvelinėje šakoje ir apskukinėje šakoje); 3) pacientų analizė, palyginus kiekvieno paciento abiejų tyrimų duomenis. Intervencinės vainikinių arterijų angiografijos ir DKT angiografijos metu nustatyti stenozės laipsniai palyginti taikant Spirmeno koreliacijos koeficientą ir Bland-Altman analizę. Statistinė analizė atlikta naudojant „Microsoft Excel“ (*Microsoft Corp., Redmond, WA, USA*) ir SPSS programos 13.0 versiją (*SPSS Inc., Chicago, Ill, USA*).

Rezultatai

DKT tyrimas be komplikacijų atliktas visiems 30 pacientų. Į tolesnę analizę neįtraukti šeši pacientai, kuriems neatlikta intervencinė angiografija. Taigi, tiriamųjų grupę sudarė 24 pacientai, kurių klinikinės charakteristikos pateikiamos lentelėje.

Vidutinis širdies susitraukimų dažnis skenavimo metu buvo $64,7 \pm 8,1$ susitraukimų per minutę. Beta blokatorius (kaip dalį skirto gydymo) vartojo 19 (79,2 proc.) pacientų (lentelė). Papildomai tyrimo metu beta blokatorių neskirta. Vidutinė skenavimo trukmė – $23 \pm 2,8$ sek. Kalcio kiekis vainikinėse arterijose buvo 269 ± 381 Agatstono vienetų. Iš viso įvertinti 328 segmentai, kurių spindis ≥ 2 mm. Koreliacija tarp tyrėjų,

vertinant stenozės laipsnį DKT vaizduose, buvo $\kappa=0,89$. Spirmeno koreliacijos koeficientas tarp intervencinės angiografijos ir DKT angiografijos buvo 0,76 ($p < 0,0001$). Bland – Altman analizėje stebėta DKT tyrimo tendencija nustatyti kiek didesnę spindžio stenozės laipsnį (1 pav.).

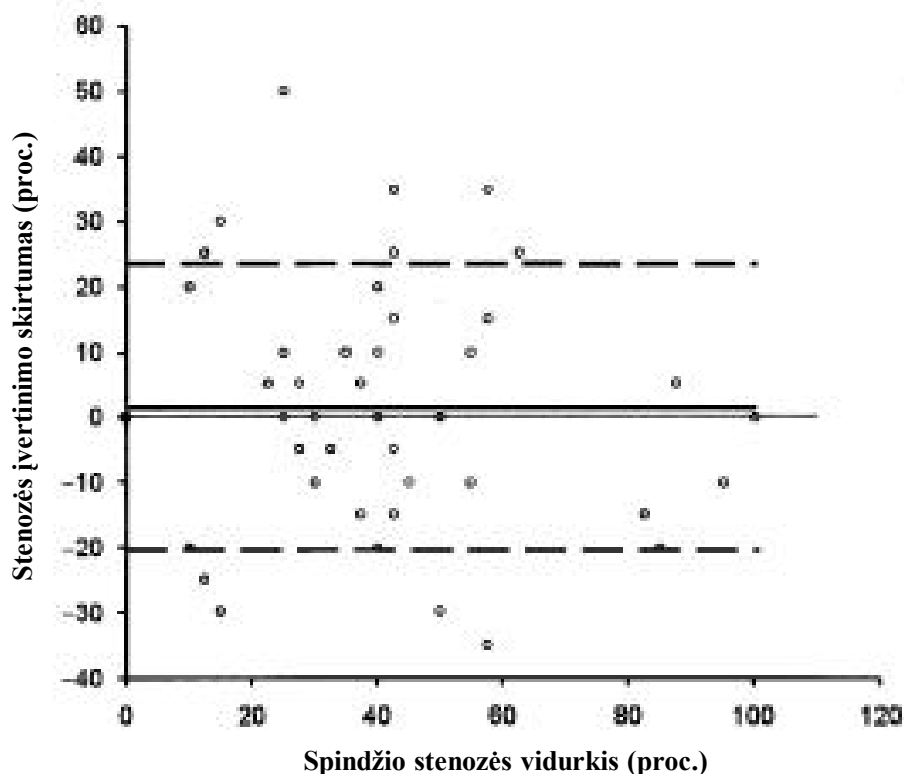
Intervencinės vainikinių arterijų angiografijos vaizduose iš viso nustatytos 23 hemodinamiškai reikšmingos stenozės. Penkiems (20,8 proc.) pacientams nustatyta vienos kraujagyslės išeminė širdies liga, penkiems (20,8 proc.) pacientams – dviejų kraujagyslių, vienam (4,2 proc.) pacientui – trijų kraujagyslių liga. Hemodinamiškai reikšmingų stenozė nerasta 13 (54,2 proc.) pacientų. Intervencinės angiografijos vaizduose nustatytos keturių arterijų okliuzijos, trys iš jų (75 proc.) patvirtintos ir DKT vaizdų analizės metu.

Segmentų analizė

Iš 328 įvertintų vainikinių arterijų segmentų hemodinamiškai reikšmingos stenozės DKT vaizdų analizės metu identifikuotos 18 segmentų. Klaidingai teigiamai stenozės nustatytos septyniuose segmentuose, o šeši segmentai su hemodinamiškai reikšmingomis stenozėmis buvo įvertinti klaidingai neigiamai. Klaidingai teigiamos stenozės DKT analizėje nustatytos penkiais atvejais dėl gausios kraujagyslių sienelių kalcifikacijos, dviem atvejais – dėl judesio artefaktų. Klaidingai neigiamos stenozės keturiais atvejais nustatytos dėl judesio artefaktų, vienu atveju – dėl gausios kalcifikacijos, vienu atveju stenozė įvertinta mažiau nei

Lentelė. Pacientų klinikinės charakteristikos

Pacientų skaičius, n	24
Vyrai, n (proc.)	10 (42)
Moterys, n (proc.)	14 (58)
Amžius (metai)	$65,1 \pm 9,4$
Kūno masės indeksas (kg/m^2)	$27,1 \pm 5,2$
Pacientai, vartojantys beta blokatorius, n (proc.)	19 (79,2)
Kairiojo skilvelio išstūmimo frakcija (proc.)	$46,3 \pm 5,2$
Dislipidemija, n (proc.)	14 (58,3)
Arterinė hipertenzija, n (proc.)	18 (75)
Rūkymas, n (proc.)	6 (25)
Išeminės širdies ligos šeimos anamnezė, n (proc.)	14 (58,3)
Cukrinis diabetas, n (proc.)	1 (4,2)
Kalcio kiekis vainikinėse arterijose:	
<100 Agatstono vienetų, n (proc.)	14 (58,3)
100–400 Agatstono vienetų, n (proc.)	3 (12,5)
>400 Agatstono vienetų, n (proc.)	7 (29,2)



1 pav. Invazinės koronarografijos ir vainikinių arterijų DKT angiografijos duomenų, nustatant spindžio stenozės laipsnį, atitikimo Bland – Altman analizė

Pastebėta DKT angiografijos tendencija nustatyti kiek didesnę stenozės laipsnį: +1,4 proc. (vientisa linija), 95 proc. atitikimo ribos nuo – 20,6 iki 23,4 proc. (punktyrinės linijos).

DKT – daugiapjūvė kompiuterinė tomografija.

50 proc. Remiantis segmentų analize, DKT angiografijos jautrumas buvo 75 proc. (95 proc. pasikliautinis intervalas 53–90 proc.), specifiskumas – 97,7 proc. (95 proc. pasikliautinis intervalas – 95–99 proc.), teigiama prognostinė tyrimo vertė – 72 proc. (95 proc. pasikliautinis intervalas – 50–87 proc.), neigiama prognostinė tyrimo vertė – 98 proc. (95 proc. pasikliautinis intervalas – 95–99 proc.).

Arterijų analizė

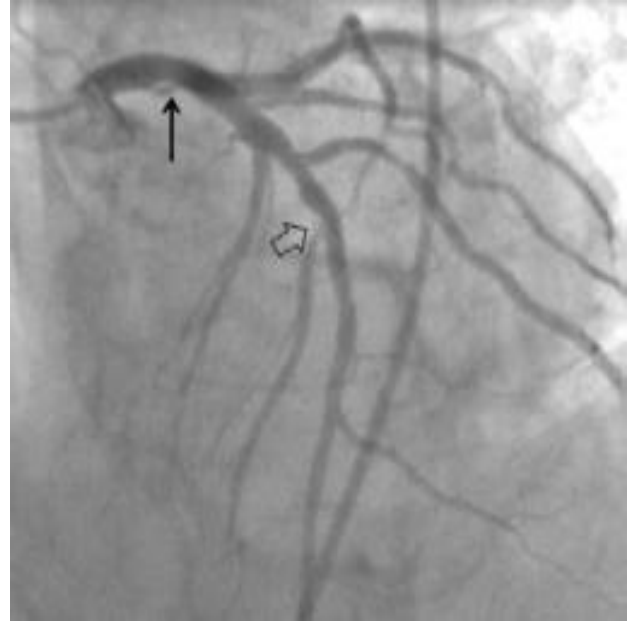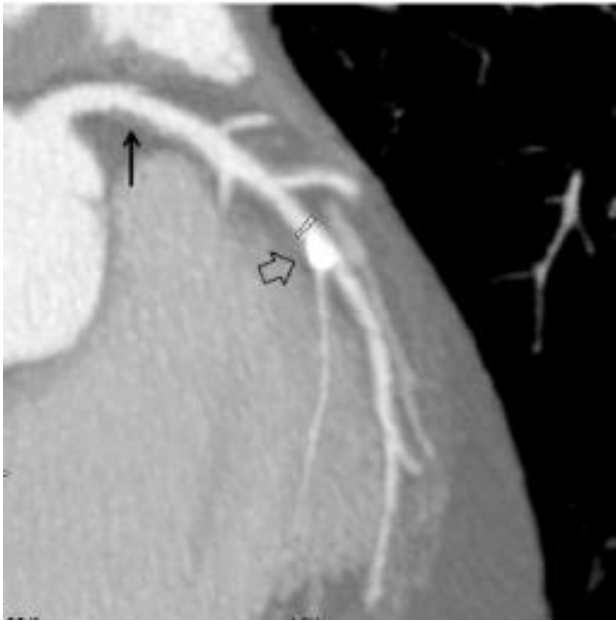
DKT angiografijos tyrimų metu įvertintos visos 96 arterijos, iš kurių 14 arterijų hemodinamiškai reikšmingos stenozės intervencinės angiografijos metu buvo patvirtintos, šešiose arterijose nustatytos klaidingai teigiamos stenozės, keturiuose arterijose – klaidingai neigiamos stenozės. Vainikinių arterijų DKT angiografijos jautrumas – 77,8 proc. (95 proc. pasikliautinis intervalas – 52–93 proc.), specifiskumas – 92,3 proc. (95 proc. pasikliautinis intervalas – 84–97 proc.), teigiama prognostinė tyrimo vertė – 70 proc. (95 proc. pasikliautinis intervalas – 45–88 proc.), neigiama prognostinė tyrimo vertė – 94,7 proc. (95 proc. pasikliautinis intervalas – 87–98 proc.).

Pacientų analizė

DKT tyrime iš 24 pacientų 11 pacientų tiksliai nustatytos vainikinės arterijos be hemodinamiškai reikšmingų stenozių, devyniems identifikuota išeminė širdies liga su hemodinamiškai reikšmingomis vainikinių arterijų stenozėmis, dviem – nustatytos klaidingai teigiamos, dviem – klaidingai neigiamos išeminės širdies ligos diagnozės (jautrumas – 81,8 proc. (95 proc. pasikliautinis intervalas 48–97 proc.), specifiskumas – 84,6 proc. (95 proc. pasikliautinis intervalas – 54–98 proc.). Šio tyrimo teigiama prognostinė vertė, nustatant išeminę širdies ligą su hemodinamiškai reikšmingomis stenozėmis, buvo 81,8 proc. (95 proc. pasikliautinis intervalas – 48–97 proc.), neigiama prognostinė vertė – 84,6 proc. (95 proc. pasikliautinis intervalas – 54–98 proc.).

Rezultatų aptarimas

Vainikinių arterijų DKT angiografijos diagnostinis tikslumas priklauso nuo gautų vaizdų kokybės. Judesio ir stambių kalcifikatų sąlygoti artefaktai yra pagrindinės priežastys, bloginančios vaizdų kokybę ir DKT angiografijos tikslumą. Stambių kalcifikatų dydis ir



2 pav. 63 metų pacientas S. J. penkerius metus serga stabilia krūtinės angina, jam diagnozuota kairiosios Hiso pluošto kojtės blokada

Bendrojo kamieno ir priekinės tarpšilvelinės šakos daugiapjūvės kompiuterinės tomografijos ir intervencinės angiografijos vaizdai. A. Angiografijos daugiapjūviu kompiuteriniu tomografu daugiaplokštuminė rekonstrukcija. Bendrajame kamieno nekalcifikuota aterosklerozinė plokštelė, siaurinti spindį 20 proc. (plona rodyklė). Kalcifikuota plokštelė priekinėje tarpšilvelinėje šakoje, jos spindžio susiaurėjimas įvertintas 30 proc. (plati rodyklė), dėl kalcifikacijos sąlygotų artefaktų šalia esančios septalinės šakos žiočių spindis nesidiferencijuoja. B. Intervencinės angiografijos tiesinė projekcija. Bendrajame kamieno spindžio susiaurėjimas įvertintas 20 proc. (plona rodyklė), priekinėje tarpšilvelinėje šakoje – 25 proc. (plati rodyklė). Hemodinamiškai reikšmingo spindžio susiaurėjimo septalinėje šakoje nerasta

spindžio stenozės laipsnis gali būti pervertinti dėl jų absorbuojamos rentgeno spindulių energijos ir dalinio tūrio artefaktų. Šie veiksniai spindžio įvertinimą ypač sunkina siaurose arterijose (2 pav.). Dėl judesio artefaktų atsiranda kraujagyslės kontūrų deformacija, kuri gali būti klaidingai traktuota spindžio susiaurėjimu, arba kontūrų neryškumas, sunkinantis plokštelės vizualizavimą, todėl padidėja klaidingai neigiamo įvertinimo tikimybė. Pacientų, kuriems nustatyta KHPKB, šilvelių susitraukimas ir atsipalaidavimas yra nesinchroniški, skirtumas tarp jų siekia 85 ± 31 ms (10). Todėl galinėje sistolinėje ir vidurinėje diastolinėje širdies ciklo fazėse, kuriose miokardo ir vainikinių arterijų judėjimo greitis yra santykinai mažiausias, gali padidėti judesio artefaktų tikimybė. Taigi, šio tyrimo tikslas buvo įvertinti DKT diagnostinę vertę nustatant hemodinamiškai reikšmingas stenozes pacientams, kuriems diagnozuota KHPKB.

Į analizę įtraukti visi segmentai, kurių diametras ≥ 2 mm, nepriklausomai nuo jų diagnostinės kokybės. Siauresni nei 2 mm segmentai į analizę neįtraukti, nes tokiuose segmentuose retai atliekamos reperfuzinės procedūros, todėl stenozės klinikinė reikšmė nedidelė, o jos laipsnio įvertinimą sunkina ribota DKT aparatu

erdvinė skiriamoji geba.

Tyrimų, atliktų su 16 pjūvių DKT aparatais, duomenys rodo gerą jų diagnostinį tikslumą įvertinant vainikinių arterijų stenozės laipsnį, nors duomenys varijuoja priklausomai nuo tirtos populiacijos, skenavimo ir vaizdų analizės metodikos. Šio tyrimo duomenys rodo, kad 16 pjūvių DKT angiografija pasižymi geru jautrumu, specifiskumu, teigiama ir neigiama prognostinėmis vertėmis (atitinkamai – 78,3, 97,7, 72 ir 98,3 proc. analizuojant segmentus) identifikuojant hemodinamiškai reikšmingą vainikinių arterijų stenozę pacientams, kuriems diagnozuota kairiosios Hiso pluošto kojtės blokada. Šie duomenys nedaug skiriasi nuo Deetjen ir kolegų paskelbtų analogiškų duomenų (jautrumas – 73 proc., specifiskumas – 97 proc.) (11). Šio tyrimo metu į analizę taip pat įtraukti visi segmentai, nepriklausomai nuo jų kokybės. Tuo tarpu N. R. Mollet ir kolegų (12), naudoję analogišką vertinimo metodiką, nustatė aukštesnį jautrumą ir specifiskumą. Tai galima paaiškinti didesne DKT aparato skenavimo sparta (rentgeno vamzdžio rotacijos laikas – 375 ms), be to, skenavimo metu buvo mažesnis ir mažiau variabilus širdies susitraukimų dažnis ($57,1 \pm 1$ kartų per minutę). Kitų

tyrimų (13, 14), atliktų su 16 pjūvių DKT aparatais, tyrėjai taip pat pateikia didesnes diagnostines vertes, tačiau juose į analizę neįtraukti žemos kokybės segmentai, todėl jų duomenų tiesiogiai palyginti su mūsų duomenimis negalima.

Naujesnės kartos 64 pjūvių DKT aparatai dėl didesnės erdvinės skiriamosios gebos ir skenavimo greičio pranašesni vertinant vainikines arterijas. Viename pirmųjų publikuotų tyrimų, atliktų su 64 pjūvių DKT aparatu, įvertinti $\geq 1,5$ mm skersmens segmentai, nepriklausomai nuo jų kokybės, jautrumas buvo 94 proc., specifiskumas – 97 proc., teigiama prognostinė vertė – 87 proc., neigiama prognostinė vertė – 99 proc. (15). Lyginant su mūsų tyrimo duomenimis, šio tyrimo metu nustatytas aukštesnis jautrumas bei teigiama prognostinė vertė. Panašius duomenis pateikė ir kiti tyrėjai (16–18), įvertinę $\geq 1,5$ mm skersmens segmentus. Tuo tarpu A. W. Leber ir kolegos atliko tyrimą su 64 pjūvių DKT aparatu ir nustatė kiek žemesnį jautrumą (75 proc.). Tai galima paaiškinti tuo, kad į analizę buvo įtraukti visi (ir siauresni nei 1,5 mm skersmens) segmentai (19).

Duomenų apie pacientų, kuriems nustatyta KHPKB, vainikinių arterijų DKT angiografijos diagnostinę vertę yra nedaug. Neseniai paskelbtas M. S. Nural ir kolegų tyrimas, atliktas su 16 pjūvių DKT aparatu pacientams, kuriems diagnozuota KHPKB, DKT angiografijos jautrumas buvo 67 proc, specifiskumas – 97 proc., teigiama prognostinė vertė – 85 proc., neigiama prognostinė vertė – 92 proc. (20). Šio tyrimo metu nustatytas labai aukštas hemodinamiškai reikšmingų

stenozijų dažnis, nes į tyrimą įtraukti pacientai, kuriems rasta didelių aterosklerotinių pokyčių, o intervencinės angiografijos metu buvo nustatyta hemodinamiškai reikšminga stenozė, santykinai daug klaidingų stenozės įvertinimų dėl didelio laipsnio kalcifikacijos. Tai galėjo turėti įtakos žemesniam DKT tyrimo jautrumui bei aukštesnei teigiamai prognostinei vertei. S. Ghostine ir kolegų tyrimo duomenimis, pacientams, kuriems diagnozuota KHPKB, 64 pjūvių DKT angiografijos jautrumas buvo 72 proc., specifiskumas – 99 proc., teigiama prognostinė vertė – 91 proc., neigiama prognostinė vertė – 97 proc. (21). Lyginant su mūsų tyrimo duomenimis, šio tyrimo metu nustatyta aukštesnė teigiama prognostinė vertė, tuo tarpu kitos lyginamosios vertės buvo panašios.

Šešiams iš 30 pacientų intervencinė vainikinių arterijų angiografija neatlikta, tačiau tik du iš jų šios procedūros atsisakė, nes DKT tyrimo metu stenozės vainikinėse arterijose nenustatyta, todėl įtaka tyrimo duomenims neturėtų būti reikšminga. Tirtose imtyje buvo gana aukštas hemodinamiškai reikšmingų stenozijų dažnis, todėl jautrumas ir specifiskumas gali skirtis, tiriant pacientus, kuriems rasta mažiau aterosklerotinių vainikinių arterijų pokyčių.

Išvada

Vainikinių arterijų DKT angiografija pasižymi aukštu diagnostiniu tikslumu nustatant hemodinamiškai reikšmingas stenozes pacientams, kuriems diagnozuota KHPKB ir gali būti vertinga neinvazyvaus vainikinių arterijų įvertinimo alternatyva.

Diagnostic value of multislice computed tomography coronary angiography in patients with left bundle branch block

Antanas Jankauskas, Jurgita Zaveckienė, Ramūnas Unikas¹, Rimvydas Šlapikas¹,
Algirdas Basevičius, Remigijus Žaliūnas¹

Department of Radiology, ¹Department of Cardiology, Kaunas University of Medicine, Lithuania

Key words: coronary artery angiography; multislice computed tomography; diagnostic value; left bundle branch block.

Summary. Objective. The aim of present study was to evaluate the diagnostic value of multislice computed tomography coronary angiography in patients with left bundle branch block.

Materials and methods. Twenty-four patients who underwent both multislice computed tomography coronary angiography and invasive coronary angiography were enrolled in the study. Findings of these imaging modalities were compared in order to determine the sensitivity, specificity, positive predictive value, and negative predictive value of multislice computed tomography angiography in identifying hemodynamically significant stenoses ($\geq 50\%$). All segments ≥ 2 mm in diameter were visually assessed independently from their degree of calcification and image quality.

Results. In total, 328 segments were analyzed. The Spearman correlation coefficient between multislice computed tomography and invasive coronary angiography was 0.76 ($P < 0.0001$). On a per-segment basis, sensitivity, specificity, positive predictive value, and negative predictive value of multislice computed

tomography angiography were 75%, 97.7%, 72%, and 98%, respectively; on a per-vessel basis, these values were 77.8%, 92.3%, 70%, and 94.7%, respectively; on a per-patient basis – 81.8%, 84.6%, 81.8%, and 84.6%, respectively.

Conclusions. Multislice computed tomography coronary angiography provides a high diagnostic accuracy in detecting significant coronary artery stenoses in patients with left bundle branch block.

Correspondence to A. Jankauskas, Department of Radiology, Kaunas University of Medicine, Eivenių 2, 50009 Kaunas, Lithuania. E-mail: jankauskas.antas@gmail.com

Literatūra

- Hesse B, Diaz LA, Snader CE, Blackstone EH, Lauer MS. Complete bundle branch block as an independent predictor of all-cause mortality: report of 7,073 patients referred for nuclear exercise testing. *Am J Med* 2001;110:253-9.
- Miller WL, Ballman KV, Hodge DO, Rodeheffer RJ, Hammill SC. Risk factor implications of incidentally discovered uncomplicated bundle branch block. *Mayo Clin Proc* 2005;80:1585-90.
- Freedman RA, Alderman EL, Sheffield LT, Saporito M, Fisher LD. Bundle branch block in patients with chronic coronary artery disease: angiographic correlates and prognostic significance. *J Am Coll Cardiol* 1987;10:73-80.
- Orzan F, Garcia E, Mathur VS, Hall RJ. Is the treadmill exercise test useful for evaluating coronary artery disease in patients with left bundle branch block? *Am J Cardiol* 1978;42:36-40.
- Jakutis A, Statkevičienė A. Kairės Hiso pluošto kojytės blokados reikšmė diagnozuojant ūminį miokardo infarktą. (The importance of left bundle branch block in diagnosis of acute myocardial infarction.) *Medicina (Kaunas)* 2003;39(1):15-20.
- Vigna C, Stanislao M, De Rito V, Russo A, Santoro T, Fusilli S, et al. Inaccuracy of dipyridamole echocardiography or scintigraphy for the diagnosis of coronary artery disease in patients with both left bundle branch block and left ventricular dysfunction. *Int J Cardiol* 2006;110(1):116-8.
- Milvidaitė I, Kulakienė I, Linonienė L, Lukšienė D, Vencloviene J, Šlapikienė B, et al. Klinikinių rodmenų ir miokardo perfuzijos sutrikimų įvertinimas pacientams, kuriems įtariama išeminė širdies liga, pakitusi ramybės elektrokardiograma ir neinformatyvus veloergometrijos tyrimas. (Evaluation of clinical parameters and myocardial perfusion scintigraphy findings in patients with suspected coronary artery disease, abnormal resting electrocardiogram, and noninterpretable exercise test.) *Medicina (Kaunas)* 2006;42(7):571-5.
- Pundziute G, Schuijff JD, Jukema JW, de Roos A, van der Wall EE, Bax JJ. Advances in the noninvasive evaluation of coronary artery disease with multislice computed tomography. *Expert Rev Med Devices* 2006;3(4):441-51.
- Austen WG, Edwards JE, Frye RL, Gensini GG, Gott VL, Griffith LS, et al. A reporting system on patients evaluated for coronary artery disease: report of the Ad Hoc Committee for Grading of Coronary Artery Disease, Council on Cardiovascular Surgery, American Heart Association. *Circulation* 1975;51:5-40.
- Grines C, Bashore T, Boudoulas H, Olson S, Shafer P, Wooley CF. Functional abnormalities in isolated left bundle branch block: the effect of interventricular asynchrony. *Circulation* 1989;79:845-53.
- Deetjen AG, Conradi G, Möllmann S, Ekinci O, Weber M, Nef H, et al. Diagnostic value of the 16-detector row multislice spiral computed tomography for the detection of coronary artery stenosis in comparison to invasive coronary angiography. *Clin Cardiol* 2007;30(3):118-23.
- Mollet NR, Cademartiri F, Krestin GP, McFadden EP, Arampatzis CA, Serruys PW, et al. Improved diagnostic accuracy with 16-row multi-slice computed tomography coronary angiography. *J Am Coll Cardiol* 2005;45:128-32.
- Hoffmann MH, Shi H, Schmitz BL, Schmid FT, Lieberknecht M, Schulze R, et al. Noninvasive coronary angiography with multislice computed tomography. *JAMA* 2005;293:2471-8.
- Achenbach S, Ropers D, Pohle FK, Raaz D, von Erffa J, Yilmaz A, et al. Detection of coronary artery stenoses using multi-detector CT with 16 x 0.75 collimation and 375 ms rotation. *Eur Heart J* 2005;26:1978-86.
- Leschka S, Alkadhi H, Plass A, Desbiolles L, Grünenfelder J, Marincek B, et al. Accuracy of MSCT coronary angiography with 64-slice technology: first experience. *Eur Heart J* 2005;26(15):1482-7.
- Shabestari AA, Abdi S, Akhlaghpour S, Azadi M, Baharjoo H, Pajouh MD, et al. Diagnostic performance of 64-channel multislice computed tomography in assessment of significant coronary artery disease in symptomatic subjects. *Am J Cardiol* 2007;99(12):1656-61.
- Ropers D, Rixe J, Anders K, Kuttner A, Baum U, Bautz W, et al. Usefulness of multidetector row spiral computed tomography with 64- x 0.6-mm collimation and 330-ms rotation for the noninvasive detection of significant coronary artery stenoses. *Am J Cardiol* 2006;97:343-8.
- Schuijff JD, Pundziute G, Jukema JW, Lamb HJ, van der Hoeven BL, de Roos A, et al. Diagnostic accuracy of 64-slice multislice computed tomography in the noninvasive evaluation of significant coronary artery disease. *Am J Cardiol* 2006;98:145-8.
- Leber AW, Knez A, von Ziegler F, Becker A, Nikolaou K, Paul S, et al. Quantification of obstructive and nonobstructive coronary lesions by 64-slice computed tomography. *J Am Coll Cardiol* 2005;46:147-54.
- Nural MS, Yazici M, Elmali M, Demircan S, Gol K. The diagnostic value of multislice computed tomography in evaluation of coronary artery disease in patients with left bundle branch block. *Anadolu Kardiyol Derg* 2008;8(2):128-33.
- Ghostine S, Caussin C, Daoud B, Habis M, Perrier E, Pesenti-Rossi D, et al. Non-invasive detection of coronary artery disease in patients with left bundle branch block using 64-slice computed tomography. *J Am Coll Cardiol* 2006;48(10):1929-34.

*Straipsnis gautas 2008 06 09, priimtas 2009 04 03
Received 9 June 2008, accepted 3 April 2009*