

TEŠTINĖS MEDICINOS STUDIJS

Įgyto imunodeficito sindromas ir oportunistinės infekcijos

Lina Dvaranauskaitė, Daiva Vėlyvytė¹, Virginija Kurklietytė², Antanas Gumbelevičius³,
Evaldas Keleras⁴, Alvydas Laiškonis¹, Auksė Mickienė¹

Kauno medicinos universiteto Nefrologijos klinika, ¹Infekcinių ligų klinika, ²Kauno 2-oji klinikinė ligoninė,
Kauno medicinos universiteto ³Akių ligų klinika, ⁴Radiologijos klinika

Raktažodžiai: AIDS, smegenų toksoplazmozė, citomegalovirusinis retinitas, ŽIV retinopatija, imunitinės restauracijos uveitas.

Santrauka: Straipsnyje aptariamas klinikinis atvejis. 32 metų pacientei, iki tol nežinojusiai apie užsikrėtimą žmogaus imunodeficito virusu, vėlai diagnozuota smegenų toksoplazmozė ir dešinės akies citomegalovirusinis retinitas. Taip pat pateikiama literatūros apžvalga, atspindinti kai kurių AIDS oportunistinių infekcijų klinikos, diagnostikos ir gydymo aktualijas.

Įvadas

Įgyto imunodeficito sindromas (AIDS) yra žmogaus imunodeficito viruso (ŽIV) infekcijos galutinė stadija, kurios metu pasireiškia įvairios oportunistinės infekcijos ir navikai. Šiuo metu pasaulyje yra apie 33 mln. ŽIV infekuotų asmenų. Vien per 2007 m. pasaulyje užregistruota 2,7 mln. naujų ŽIV infekcijos atvejų ir 2 mln. mirčių. Nuo 1981 metų, kai pirmą kartą buvo nustatytas AIDS, nuo šios ligos mirė apie 25 mln. pasaulio gyventojų (1).

Šalyse, kuriose per pastarąjį dešimtmetį buvo pradėta taikyti labai veiksminga antiretrovirusinė terapija (ART), sergamumas ir mirštamumas nuo AIDS sumažėjo apie 80 proc. Deja, Rytų Europos valstybėse ir buvusiose Tarybų Sąjungos šalyse ŽIV infekcijos plitimo greitis tebėra vienas sparčiausių pasaulyje, infekcija dažniausiai diagnozuojama galutinės AIDS stadijos. Netipiška ligos klinika bei eiga, sudėtinga laboratorinė diagnostika dažnai sukelia daug diferencinės diagnostikos problemų, kurios neretai lemia vėlai pradėtą specifinį gydymą ir blogina ligos prognozę (2, 3).

Klinikinis atvejis

32 metų moteris hospitalizuota į odos ir venerinių ligų skyrių įtarus piodermiją ir pūlinį hidradenitą dešinėje pažastyje. Pacientė skundėsi karščiavimu su šaltkrėčiu iki 39–40°C, atsiradusiu pūliniu dešinėje pažastyje, kairės akies bei kairės veido pusės skausmu, besitęsiančiu apie 2 mėn. Prieš 8 mėn. pradėjo atsirasti furunkulai dešiniojo peties bei pažasties srityje, kartojosi febrilaus karščiavimo epizodai. Pūliniai tris kartus atverti chirurginiu būdu, skirti keli antistafilokokinio

gydymo kursai, bet pūlinių vėl atsirasdavo, laikėsi subfebrilus karščiavimas, ilgainiui atsirado kairės veido pusės bei kairės akies skausmingumas.

Ligonė turi vieną pastovų lytinį partnerį (turėjusi 4 lytinius partnerius per gyvenimą), atlikti du nėštumo nutraukimai. Turi 10 metų dukrą. Intraveninių narkotikų vartojimą neigia.

Būklė atvykus: ūgis – 153 cm, svoris – 45 kg, KMI=19,22 kg/m², teigia netekusi apie 4 kg svorio per pastaruosius 5 mėn. Temperatūra – 39,4°C, intoksikuota, abipus padidėję kaklo limfmazgiai, dešinės pažasties srityje dauginiai įvairios formos ir dydžio rudos spalvos randai po buvusių incizijų, centre kaštano dydžio, skausmingas be paraudimo infiltratas, iš kurio skiriasi nedaug pūlingo sekreto. Širdies veikla ritmiška – 109 k/min., I° sistolinis užesys ties viršūne, AKS 109/68 mm Hg, meninginių bei židinių simptomų nėra. Ant kairės lytinės lūpos žaizdelė (2×1,5 cm).

Kraujo tyrimai: leukocitų 4,1×10⁹/l (eozinofilų 0,48×10⁹/l, lazdelinių 0,44×10⁹/l, segmentuotų 1,6×10⁹/l, limfocitų 1,4×10⁹/l), eritrocitų 2,34×10¹²/l, MCV 91,5 fl, MCH 32,3 pg, hemoglobinas 100 g/l, trombocitų 319×10⁹/l. CRB 1 mg/l, glikemija 5,54 mmol/l. VPA ir inkstų echoskopija: be pokyčių. Širdies echoskopija: vegetacijų ant vožtuvų nerasta. Pasėlyje iš nosies landų *S. aureus* augimo nėra. Kraujo pasėliuose mikroorganizmų augimo nėra. Serologinės reakcijos dėl sifilio (RPR, TPHA) neigiamos. Dėl kairės pusės galvos ir kairės akies skausmų konsultavo neurologas, kuris neurologinės patologijos nekonsultavo.

Pradėtas gydymas cefazolinu į veną, ichtiolo tepalu, metilvioleto tirpalu ir lazerio terapija pūlinio

srityje. Pūliniui atsivėrus, iš paimto pasėlio išaugo *Serratia marcescens*. Pagal antibiotikogramą gydymas cefazolynu pakeistas geriamuoju ciprofloksacinu.

Gavus teigiamą serologinių tyrimų dėl ŽIV infekcijos atsakymą (ELISA testu bei WB tyrimu rasta antikūnų prieš pirmojo tipo žmogaus imunodeficitą virusą), ligonė perkelta į infekcinių ligų skyrių. Atlikti papildomi tyrimai: imunograma (CD4 191/mm³, CD8 2013/mm³), ŽIV-RNR kraujyje polimerazės grandininės reakcijos (PGR) būdu rasta 1 449 500 kopijų/ml. Anti-HB cor IgG nerasta, HB_s Ag nerasta, Anti-HCV nerasta. CMV IgG rasti (250 TV/ml, norma iki 15 TV/ml), IgM nerasta. *Toxoplasma gondii* IgM antikūnų nerasta, IgG rasti (43,8 TV/ml, norma iki 8 TV/ml). Krūtinės ląstos rentgenograma: be pokyčių. Okulisto konsultacija (lentelė, 2 sav.): abiejų akių neuroretinopatija ir kairės akies makulopatija, sąlygota ŽIV. Skirta maksitolio (deksametazono, neomicino, polimiksino B) ir diklofenako lašų į akis, geriamojo diakarbo (acetazolamido), vitamino C, antihistamininių vaistų.

Pradėta ART kombiviru (zidovudinu, 300 mg + lamivudinu, 150 mg) po vieną tabletę du kartus per dieną ir stokrinu (efevirenu, 600 mg) po vieną tabletę per dieną (lentelė, 2 sav.) bei pneumocistozės chemoprolaktika trimetoprimu/sulfametoksoliu (TMP/SMX) 960 mg (160 TMP ir 800 SMX) kartą per dieną.

Gydymo metu dešinės pažasties srityje pūliniai išnyko, pūlingas sekretas nustojo skirtis. Išliko subfebrilus karščiavimas, kairės akies ir veido pusės skausmingumas.

Po 17 dienų trukusio stacionarinio gydymo ligonė išrašyta, skirtas ambulatorinis gydymas ir stebėseną, rekomenduojant tęsti skirtą ART, pneumocistozės chemoprolaktiką, okulisto rekomenduotą gydymą.

Praėjus keletui dienų po išrašymo iš stacionaro būklė staiga pablogėjo: sukarščiojo iki 38,5°C temperatūros, sutriko kalba, orientacija laike bei vietoje, trumpam buvo praradusi sąmonę, per keletą dienų apako kaire akimi. Atlikus galvos smegenų kompiuterinės tomografijos (KT) tyrimą, kairėje frontaliai aptiktas apie 1,2 cm dydžio kaupiantis kontrastą darinys. Įtarus meningitą bei besiformuojantį smegenų pūlinį, ligonė pakartotinai hospitalizuota į infekcinių ligų skyrių. Atlikus juosmeninę punkciją, smegenų skystyje rasta citozė 69×10⁶/l (82 proc. limfocitų, 18 proc. neutrofilų), baltymo 2,79 g/l, gliukozės 2,2 mmol/l (kraujyje 5,59 mmol/l). Mikroskopuojant smegenų skysčio tepinėlyje, dažytame Gramo būdu, mikroorganizmų neaptikta. Kraujo leukocitų 5,8×10⁹/l, ENG 82 mm/val., CRB 19,2 mg/l.

Esant meningitui su įtariamu besiformuojančiu pūliniu smegenyse, laukiant smegenų skysčio ir

kraujo pasėlio atsakymo, pradėtas gydymas ceftriaksonu 2 g du kartus per dieną, į veną; gentamicinu 240 mg kartą per dieną, į veną; metronidazoliu 500 mg du kartus per dieną, į veną; manitolu 1 g/kg per dieną į veną, detoksikacija, tęsiant ART. Konsultuojama okulisto (lentelė, 3 sav.): regėjimo aštrumas kaire akimi 0, dešine akimi – 1. Pokyčiai akių dugne primena ŽIV neuroretinopatiją (1, 2 pav.). Sąaugų profilaktikai rekomenduota vyzdį plėsti ciklopentolato tirpalo lašais.

Skiriant minėtą antibiotikoterapiją, išliko karščiavimas, galvos skausmas, pykinimas, regėjimas kaire akimi negerėjo. Gavus neigiamus smegenų skysčio ir kraujo pasėlių rezultatus, negerėjant neurologinėi simptomatikai, oportunistinės CNS infekcijos diagnozei patikslinti atliktas galvos smegenų branduolių magnetinio rezonanso (BMR) tyrimas, kurio metu kairiajame didžiųjų smegenų pusrutulyje, frontobazalinėje dalyje, subkortikaliai nustatytas apvalus, apie 1,4 cm diametro, po intraveninio kontrastavimo ryškėjantis žiedo formos židiny su nedidele aplinkine edema. Dar du panašūs, tačiau mažesni (apie 0,8 cm diametro) židiniai aptikti dešinės smilkininės skilties priekiniame poliuje ir *gyrus frontalis* vidinėje dalyje (apie 0,7 cm diametro), su santykinai nedidele aplinkine edemine reakcija. Giliojoje baltojoje medžiagoje aptikta pavienių, labai smulkių, nespecifinių, po intraveninio kontrastavimo nekintamų židinėlių. Abi pus didžiųjų smegenų pusrutulių bei vietomis smegenėlių vagose – smulkūs židinėliai smegenų dangaluose. Kadangi BMR nustatytų pokyčių lokalizacija ir pobūdis būdingiausi CNS toksoplazmozei, gydymas pakeistas į TMP/SMX (1440 mg du kartus per dieną, į veną (lentelė, 4 sav.).

Po dviejų parų ligonė nustojo karščiuoti, neurologinė simptomatika pradėjo regresuoti, tačiau ėmė blogėti matymas dešine akimi (lentelė, 4 sav.). ART veiksmingumui įvertinti pakartoti CD4 ląstelių ir ŽIV kopijų skaičiaus kraujyje tyrimai (lentelė, 5 sav.). Per kitas dvi savaites regėjimas kaire akimi nesunormalėjo, dešine akimi blogėjo (lentelė, 6–7 sav.).

Praėjus 18 dienų nuo gydymo TMP/SMX pradžios, smegenų toksoplazmozei gydyti pradėti skirti pirmojo pasirinkimo vaistai – pirimetaminas (startinė 200 mg dozė, vėliau 75 mg kartą per dieną) ir klinidamicinas 600 mg keturis kartus per dieną bei folinė rūgštis 10 mg per dieną (geriamieji) (lentelė, 6 sav.), tęsiant ART ir simptominių okulistų skirtą gydymą. Objektiviškai pokyčiai akyse bei regėjimo aštrumas išliko be dinamikos (lentelė, 6–7 sav.).

Gydymo metu atsiradus anemijai (Hb 88 g/l, MCV 98,8 fl, MCH 34,8 pg), ART pakeista, nutraukiant kombivirą, tęsiant gydymą efevirenu (stokrinu) po

Lentelė. Akių pažeidimo ligos metu dinamika ir gydymas

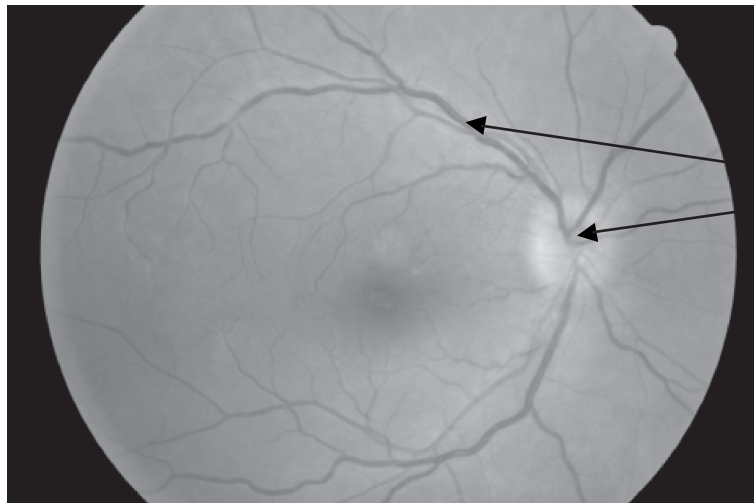
Gydymas		Gancikloviras							
		TMP/SMX	Pirimetaminas + klindamicinas						
		Lamivudinas, Efevirenzas, Tenofoviras							
		Zidovudinas, Lamivudinas, Efevirenzas	Lamivudinas, Efevirenzas, Tenofoviras						
	1,0	1,0	0,5	0,4	0,4-0,3	0,3	0,4-0,5	0,9	1,0
Regėjimo aštrumas	Spalvas skiria								
Tonusas	Normalus								
Ragena	Be pokyčių								
Vyzdys	Be pokyčių								
Rainelė	Be pokyčių					Ties 6 val. užpakalinė sauga	Sauga nutrūko	Be pokyčių	
Stiklakūnis	Be pokyčių				Vitritas			Vitrito požymiai sumažėje	Ryškėja smilkininė riba
Regos nervo diskas	Rausvos spalvos, ribos aiškios	Edemiškas, venos praplėstos							
Tinklainė	Be pokyčių	Eksudatai „medvilnės“ tipo	Eksudatai	Eksudatai, hemoragijos				Eksudatai, hemoragijos	Eksudatai, hemoragijos rezorbuojasi
Regėjimo aštrumas	0,5	1/∞	Makulinėje srityje židiny	Makulinėje srityje židiny	1/∞ - 0			Makulinėje srityje židiny	Makulinėje srityje židiny
Tonusas	Normalus	Spalvų neskiria							
Ragena	Skaidri	Apašos						Hipotomija	
Vyzdys	Be pokyčių					Netaisyklingas, nesiplečia, užpakalinė sauga			
Rainelė	Hiperemija							Rubeozė, kinta rainelės spalva	
Stiklakūnis	Vitritas								
Regos nervo diskas	Vuolizuotas, venos plačios, makuloje hemoragija	Sunkiai žūtūrimas	Nežūtūrimas						
Tinklainė		Nekroziniai plotai ir hemoragijos							Antrinė atšoka, prasideda akies obuolio subatrofija

CD4 191/mm³

CD4 232/mm³

ŽIV RNR 1 449 kopijų/ml

ŽIV RNR 9 060 kopijų/ml



Regos nervo disko hiperemija, ribų vualizacija, venų pilnakraujiškumas, ribos netolygios

1 pav. Dešinės akies dugnas trečiąją ligos savaitę
(nuotr. doc. V. Barzdžiuko, atlikta fundus kamera).



Chorioretinaliniai židiniai su hemoragijomis, stiklakūnio ofuskacija

2 pav. Kairės akies dugnas trečiąją ligos savaitę
(nuotr. doc. V. Barzdžiuko, atlikta fundus kamera).

600 mg kartą per dieną, lamivudinu (epiviru) po 150 mg du kartus per dieną, tenofoviru (viridu) po 300 mg kartą per dieną (lentelė, 8 sav.).

Blogėjant regėjimo aštrumui dešine akimi bei esant neigiamai dinamikai akių dugne, įtarus galimą CMV retinitą, okulistų ir infektologų konsiliumas nutarė pradėti skirti ganciklovirą 5 mg/kg (200 mg) du kartus per dieną į veną (1 lentelė, 8 sav.).

Praėjus keturioms savaitėms nuo gydymo pirimetaminu ir klindamicinu pradžios ir dviem savaitėms nuo pradėto gydymo gancikloviru, pradėjo gerėti regėjimas dešine akimi (1 pav., 9–10 sav.).

Galutinė klinikinė diagnozė: AIDS (C3 kategorija). Smegenų toksoplazmozė. Dešinės akies citomegalovirusinis retinitas. Kairės akies antrinis priekinio segmento serozoplastinis uveitas ir rainelės rubeozė.

Išrašant ligonę iš stacionaro, regėjimo aštrumas dešine akimi 1 (lentelė, 12 sav.), neurologinių požymių nėra, ligonė priaugusi 5 kg svorio. Ambulatoriškai tęsta ART lamivudinu, tenofoviru ir efavirenzu, palaikomasis CMV retinito gydymas gancikloviru 5 mg/kg (250 mg) vieną kartą per dieną į veną, vėliau geriamuoju valgancikloviru 900 mg vieną kartą per dieną (8 savaites), toksoplazmozės gydymas pirimetaminu, klindamicinu bei foline rūgštimi, po keturių savaičių pereinant į palaikomąjį gydymą dukart mažesnėmis dozėmis. Po trijų mėnesių atliktoje kontrolinėje galvos smegenų KT nustatyta teigiama dinamika – kairėje frontobazaliai buvęs židiny susumažėjo iki 0,8 cm skersmens, silpnai kaupia kontrastinę medžiagą, aplink jį žymiai sumažėjo edema. CD4 ląstelių skaičius išaugo iki 355/mm³, ŽIV RNR kopijų skaičius su-

mažėjo iki 150 kopijų/ml. Po 3 mėn. atsirado kairės akies skausmai. Skubos tvarka akies obuolys pašalintas, vėliau akiduobė protezuota dvisieniu protezu.

Aptarimas

Daugiausia problemų diagnozuojant ŽIV infekciją ir gydant iškyla tada, kai ligoniui, iki tol nežinojusiam apie užsikrėtimą ŽIV, liga pasireiškia AIDS stadijoje keliomis oportunistinėmis infekcijomis (OI) tuo pačiu metu (kaip buvo šiai ligonei). Iki ART vartojimo pradžios AIDS pasireiškimas keliomis OI pasitaikydavo labai dažnai. Pradėjus vartoti ART, dauginių OI derinių sumažėjo, dažniausi išliko plaučių ir CNS, žymiai retesni akių pažeidimai (4).

Toksoplazminis encefalitas yra dažniausia CNS pažeidžianti OI, kuri pasireiškia, kai CD4 ląstelių skaičius sumažėja iki 100/mm³. Beveik visada su AIDS susijusi toksoplazmozė atsiranda dėl latentinės *Toxoplasma gondii* infekcijos reaktyvacijos (5, 6). Nors šiai ligonei buvo rasta *Toxoplasma gondii* IgG klasės antikūnų kraujyje, kurie yra svarbiausias serologinis toksoplazmozės diagnostikos kriterijus, tačiau pakankamai aukštas CD4 ląstelių skaičius (191/mm³) ir buvusi pūlinė odos infekcija, su pertraukomis daugiau kaip pusę metų pasikartojanti, atsiradus neurologinėi simptomatikai, todėl įtartas smegenų pūlinys. Toksoplazminiam encefalitui būdinga ūminė, per keletą dienų pasireiškianti ligos eiga. Poūmis toksoplazminio encefalito progresavimas be objektyvių neurologinių simptomų, pasireiškiantis tik galvos skausmais, kuris nustatytas šiuo atveju, pasitaiko labai retai. CNS toksoplazmozei AIDS metu būdingas židininis smegenų pažeidimas, pasireiškiantis hemiparezėmis, traukuliais, galvos nervų pažeidimu, smegenėlių disfunkcija, kalbos sutrikimu, regėjimo lauko defektais, galvos skausmu ir karščiavimu. Meningizmo požymių būna retai. Liga nustatoma serologiniais ir radiologiniais tyrimais. Svarbiausias serologinis tyrimas yra *Toxoplasma gondii* IgG klasės antikūnų nustatymas kraujyje, kurių aptinkama 97–100 proc. ŽIV infekuotų asmenų, sergančių toksoplazminiu encefalitu. Radiologiniai tyrimai būtini ligos diagnostikai ir gydymo veiksmingumui įvertinti. Galvos smegenų KT tyrimo metu 70–80 proc. atvejų aptinkama dauginių hipodensinių kontrastą kaupiančių židinių, apimančių bazalinius ganglijus bei didžiųjų pusrutulių kortikomeduliarines jungtis. Pažeidimams būdingas žiedo pavidalo kontrasto kaupimas. BMR yra jautresnis radiologinis galvos smegenų tyrimo metodas nei KT. Smegenų skystyje toksoplazminio encefalito metu randama saikinga pleocitozė, vyraujant limfocitams ir baltymo kiekio padidėjimas. Nors dėl smegenų strigimo pavojaus juosmeninė punkcija tokso-

plazminio encefalito metu nerekomenduojama, mūsų ligonei ji buvo atlikta įtarus galimą bakterinę CNS infekciją (5, 6).

Židininis smegenų pažeidimas ŽIV infekuotiems asmenims dažniausiai diferencijuojamas tarp toksoplazminio encefalito ir CNS limfomos, rečiau – pūlinio, tuberkuliozės, citomegalovirusinės infekcijos, Kapoši sarkomos. Jei randama antikūnų prieš *Toxoplasma gondii*, CD4 ląstelių skaičius yra mažesnis nei 100/mm³, galvos smegenyse aptinkama dauginių kontrastą kaupiančių židinių, ŽIV užsikrėtę asmenys nėra gavę profilaktinio gydymo prieš *Toxoplasma gondii*, įtariamas toksoplazminis encefalitas ir skiriamas gydymas. Jei per 3–4 savaites klinikinio ir radiologinio pagerėjimo nėra, atliekama diagnostinė smegenų biopsija. Pirmojo pasirinkimo vaistų derinys, skirtas toksoplazminiam encefalitui gydyti, yra pirimetaminas su sulfadiazinu. Pirimetamino derinys su klindamicinu yra toks pat veiksmingas kaip ir pirimetaminas su sulfadiazinu, tačiau, skiriant pirimetamino derinį su klindamicinu, dažniau pasitaiko viduriavimas arba odos bėrimai. Kaip alternatyvusis gydymas gali būti skiriamas TMP/SMX, kurio veiksmingumas įrodytas keletu randomizuotų studijų metu. Alternatyvųjį gydymą TMP/SMX, gydant mūsų ligonę, teko pasirinkti dėl to, kad pirimetaminas nėra registruotas Lietuvoje ir jo tiekimas dažniausiai trunka pakankamai ilgai. Ligonei skyrus TMP/SMX, nustatytas puikus gydomasis poveikis – karščiavimas ir neurologinė simptomatika ėmė regresuoti praėjus dviem paroms nuo šio vaisto vartojimo. Deja, teigiamo poveikio oftalmologiniam pažeidimui nenustatyta nei TMP/SMX, nei pirimetamino ir klindamicino vartojimo metu, nors pastarasis derinys yra standartinis toksoplazminio chorioretinito gydymas (7, 8).

Ekstracerebrinė toksoplazmozė ŽIV užsikrėtuosiem asmenims yra žymiai retesnė *Toxoplasma gondii* infekcija nei toksoplazminis encefalitas. Jos metu galimas akių arba plaučių pažeidimas. Dažniausia akių pažeidimo forma yra toksoplazminis chorioretinitas. Jam būdingi regos sutrikimai, skausmas, šviesos baimė. Oftalmologinio tyrimo metu aptinkami chorioretinaliniai nekroziniai židiniai, neretai kartu vitritas. CNS toksoplazmozė kartu su retinitu pasireiškia 10–40 proc. atvejų. Toksoplazminio chorioretinito diferencinė diagnostika su kitos kilmės retinitais yra sudėtinga netgi didelę patirtį ŽIV infekuotų pacientų oftalmologinių pažeidimų srityje turintiems specialistams. Toksoplazminio chorioretinito metu pažeidimai akių dugne yra intensyvūs, vyrauja „vatos“ pavidalo pažeidimas, kurio metu pažeisti tinklainės ploteliai yra balti, storu „kreminiu“ kraštu. Tuo toksoplazminis retinitas skiriasi nuo CMV retinito, kurio metu pa-

žeidimo plotai būna grūdėti. Kartais galima aptikti tinklainės kraujosruvų, bet rečiau nei CMV retinito metu. Ne mažiau klaidinanti toksoplazminio chorioretinito diferencinė diagnostika su ŽIV retinopatija, kuri pasitaiko apie 70 proc. ŽIV infekuotų asmenų ir buvo diagnozuota mūsų gydytai ligonei. ŽIV retinopatija yra neinfekcinis tinklainės kraujagyslių pažeidimas, kurio metu nustatomos mikroaneurizmos, kraujosruvos, telangiektazės, neperfuziniai kapiliarų plotai bei „medvilnės“ pavidalo dėmės. „Medvilnės“ pavidalo dėmės, kurios yra anksčiausias ir dažniausias randamas požymis ŽIV retinopatijos atveju, aptinkamos 50–60 proc. ŽIV užsikrėtusiųjų asmenų. Jų atsiranda dėl tinklainės nervų skaidulų sluoksnio infarktų. ŽIV retinopatijos metu regėjimo aštrumas dažniausiai nenukenčia. „Medvilnės“ pavidalo dėmės ŽIV retinopatijos metu yra nedidelės, paviršinės, progresuoja lėtai (savaites, mėnesius), gali spontaniškai išnykti. Tinklainės kraujosruvų aptinkama daug rečiau nei „medvilnės“ pavidalo dėmių (apie 20 proc. atveju). „Medvilnės“ pavidalo dėmės gali būti susijusios ir su ankstyvu tinklainės pažeidimu, esant CMV infekcijai, tačiau šiuo atveju, neskiriant specifinio gydymo, dėmės laikui bėgant (kartojant akių dugno tyrimą kas dvi savaites) progresuoja (9).

CMV sukeltas retinitas yra dažniausia ŽIV infekuotų asmenų akių infekcija. Iki veiksmingo anti-retrovirusinio gydymo eros pradžios AIDS stadijos CMV retinitas pasireikšdavo 30 proc. ligonių. CMV retinitu žmogus suseraga, kai CD4 skaičius sumažėja iki $50/\text{mm}^3$ ar mažiau. Kiti CMV retinito rizikos veiksniai yra įvairios oportunistinės infekcijos, ypač *Mycobacterium avium complex* infekcija, aukšta ŽIV viremija (ŽIV RNR $>100\,000$ kopijų/ml) (10, 11). Nors pastarasis požymis nustatytas ir mūsų ligonei (ŽIV RNR $1\,449\,500$ kopijų/ml), santykinai aukštas – $191/\text{mm}^3$ CD4 ląstelių skaičius, ilgainiui abejonių nepalikusi toksoplazminio encefalito diagnozė bei nebūdingi pokyčiai akių dugne labai apsunkino CMV retinito diagnostiką.

Diagnozuojant CMV retinitą, svarbiausias yra akių dugno tyrimas. Serologiniai tyrimai šios ligos atveju neinformatyvūs, nes IgG klasės antikūnai prieš CMV beveik visuomet būna teigiami. CMV DNR aptikimas kraujyje PGR būdu arba pp65 antigeno nustatymas atlieka tik pagalbinį vaidmenį diagnozuojant CMV retinitą.

CMV infekciją tinklainėje sukelia viruso dauginimasis tinklainės ląstelėse ir dėl to atsiradusi tinklainės nekrozė. 30–50 proc. atveju citomegalo viruso sukeltas retinitas būna abiejose akyse. Skiriamos dvi CMV retinito klinikinės formos: žaibinis-edeminis ir poūmis-granuliozinis retinitas. Pirmosios formos metu at-

siranda didelės apimties tinklainės nekrozė su hemoragijomis, dažniausiai pagal kraujagyslių eigą. Poūmis-granuliozinio CMV retinito metu hemoragijų nebūna arba jos būna nedidelės, nekrozės ploteliai žymiai mažesni. Kliniškai pažeidimai pasireiškia kaip dauginiai, balti, grūdėti taškai su hemoragijomis, kurie primena „medvilnės“ pavidalo dėmes, tačiau priešingai nei šios turi tendenciją nuolat didėti bei susilieti. Dažnai kartu aptinkamas ir „apšerkšnijusios šakelės“ anginitas, kurio mūsų ligonei nebuvo. CMV metu tinklainės audinys atrofuojasi, sumažėja pigmento kiekis tinklainės pigmentinio epitelio ląstelėse, fundoskopinio tyrimo metu pamatomos gyslainės kraujagyslės. Vitritis kartu su CMV retinitu būna retai, kiek dažniau jis pasireiškia dėl imuninės restauracijos sindromo skiriant antiretrovirusinį gydymą.

CMV retinitas gydomas gancikloviru, valgancikloviru arba foskarnetu (pastarasis vaistas neregistruotas Lietuvoje). Šiuo metu CMV retinitas vis dažniau gydomas implantuojant ganciklovirą į akies obuolį, tačiau Lietuvoje toks gydymo būdas kol kas netaikomas (12–14).

Pradėjus taikyti labai veiksmingą ART, pastarąjį dešimtmetį oftalmologinių pažeidimų ŽIV infekcijos metu diferencinėje diagnostikoje atsirado naujas iššūkis – imuninės restauracijos uveitas. Šis sindromas pasireiškia ART metu asmenims, sergantiems CMV retinitu arba esant besimptomai tinklainės infekcijai citomegalo virusu. Jis pasireiškia stiklakūnio drums-tėjimu, regos nervo disko paburkimu, tinklainės edema, epiretinalių membranų atsiradimu. Imuninės restauracijos uveitui pasireikšti būtinos dvi sąlygos: citomegalo viruso persistavimas tinklainės ląstelėse ir imuninės sistemos normalizavimosi procesas vartojant ART. Pagrindinis vaidmuo šio sindromo patogenezėje tenka imunologinėms reakcijoms į CMV antigenus, pradedant gerėti imuninės sistemos funkcijai ART metu. Kol kas nenustatyta, kokie veiksniai sąlygoja šio sindromo pasireikimą pradėjus ART. Imuninės restauracijos uveito požymių atsiranda praėjus keletui savaičių ar keliems mėnesiams nuo ART pradžios, pradėjus augti CD4 ląstelių skaičiui ir gerėti jų funkcijai. Mažėjantis regėjimo aštrumas yra dažniausias ligonių skundas imuninės restauracijos uveito metu. Jo gydymui rekomenduojamas standartinis CMV retinito gydymas kartu su gliukokortikoidais, tačiau kol kas neatlikta klinikinių studijų, kurios būtų nustačiusios optimaliausią gliukokortikoidų skyrimo būdą, dozę ir gydymo trukmę (14–16).

Apibendrinus galima teigti, jog ŽIV infekcija ir OI diagnostika bei gydymas kol kas tebėra sudėtingas, komandinio darbo, ypač ŽIV infekcijos mokslo žinių bei klinikinės praktikos reikalaujantis uždavinys. Nors

ši patologija yra santykinai reta, tai nemažina jos svarbos įvairių specialybių gydytojų klinikinėje praktikoje, nes šiuolaikinė ART ir labai veiksmingas OI

etiologinis gydymas žymiai pagerina AIDS ligonių, kurių dauguma yra jauni darbingo amžiaus žmonės, gyvenimo kokybę ir trukmę.

Acquired immunodeficiency syndrome and opportunistic infections

Lina Dvaranauskaitė, Daiva Vėlyvytė¹, Virginija Kurklietytė², Antanas Gumbelevičius³, Evaldas Keleras⁴, Alvydas Laiškonis¹, Auksė Mickienė¹

Department of Nephrology, ¹Department of Infectious Diseases, Kaunas University of Medicine, ²Kaunas 2nd Clinical Hospital, ³Department of Ophthalmology, ⁴Department of Radiology, Kaunas University of Medicine, Lithuania

Key words: AIDS; cerebral toxoplasmosis; cytomegalovirus retinitis; HIV retinopathy; immune reconstitution uveitis.

Summary. This article presents a clinical case of late diagnosis of cerebral toxoplasmosis and cytomegalovirus retinitis of right eye in a 32-year-old patient who was unaware of her HIV status. In addition, this article reviews the literature reflecting clinical, diagnostic, and treatment issues of some opportunistic infections in AIDS.

Correspondence to A. Mickienė, Department of Infectious Diseases, Kaunas University of Medicine, Baltijos 120, 47116 Kaunas, Lithuania. E-mail: amickiene@yahoo.com

Literatūra

- Worldwide HIV & AIDS Statistics. UNAIDS/WHO 2008. Available from: URL: <http://www.avert.org/worldstats.htm>
- Čaplinskas S. Epidemiology of HIV/AIDS in Lithuania in 1988–2001: review of present situation and prognosis of HIV transmission trends. *Medicina (Kaunas)* 2004;40(2):161-8.
- Matulionytė R, Ambrozaitis A. ŽIV diagnostika ir gydymas: bendrosios praktikos gydytojo uždaviniai ir galimybės. (HIV diagnosis and treatment: tasks and facilities of general practitioner.) *Visuomenės sveikata* 2005;1(28):3-7.
- Hoffmann C, Rockstroh JK, Kamps BS. *HIV medicine 2007*; 15th ed., 2007. Available from: URL: <http://www.HIVMedicine.com>
- Luft BJ, Chua A. Central nervous system toxoplasmosis in HIV. Pathogenesis, diagnosis, and therapy. *Curr Infect Dis Rep* 2000;2:358-62.
- Jones JL, Hanson DL, Chu SY, Ciesielski CA, Kaplan JE, Ward JW, et al. Toxoplasmic encephalitis in HIV-infected persons: risk factors. *AIDS* 1996;10:1393-9.
- Dedicoat M, Livesley N. Management of toxoplasmic encephalitis in HIV-infected adults. *Cochrane Database Syst Rev* 2006;19;3:CD005420.
- Antinori A, Larussa D, Cingolani A, Lorenzini P, Bossolasco S, Finazzi MG, et al. Prevalence, associated factors, and prognostic determinants of AIDS-related toxoplasmic encephalitis in the era of advanced highly active antiretroviral therapy. *Clin Infect Dis* 2004;39(11):1681-91.
- Jabs DA. AIDS and ophthalmology, 2008. *Arch Ophthalmol* 2008;126(8):1143-6.
- Bowen EF, Wilson P, Atkins M, Madge S, Griffiths PD, Johnson MA, et al. Natural history of untreated cytomegalovirus retinitis. *Lancet* 1995;346:1671-3.
- Kedhar SR, Jabs DA. Cytomegalovirus retinitis in the era of highly active antiretroviral therapy. *Herpes* 2007;14(3):66-71.
- Holland GN, Vaudaux JD, Jeng SM, Yu F, Goldenberg DT, Follz IC, et al.; UCLA CMV Retinitis Study Group. Characteristics of untreated AIDS-related cytomegalovirus retinitis. I. Findings before the era of highly active antiretroviral therapy (1988 to 1994). *Am J Ophthalmol* 2008;145(1):5-11.
- Holland GN, Vaudaux JD, Shiramizu KM, Yu F, Goldenberg DT, Gupta A, et al.; Southern California HIV/Eye Consortium. Characteristics of untreated AIDS-related cytomegalovirus retinitis. II. Findings in the era of highly active antiretroviral therapy (1997 to 2000). *Am J Ophthalmol* 2008;145(1):12-22.
- Lin YC, Yang CH, Lin CP, Yang CM, Chen MS, Chen MY, et al. Cytomegalovirus retinitis and immune recovery uveitis in AIDS patients treated with highly active antiretroviral therapy in Taiwanese. *Ocul Immunol Inflamm* 2008;16(3):83-7.
- Song MK, Schrier RD, Smith IL, Plummer DJ, Freeman WR. Paradoxical activity of cytomegalovirus retinitis in patients receiving highly active antiretroviral therapy. *Retina* 2002;22:262-7.
- Karavellas MP, Azen SP, MacDonald JC, Shufelt CL, Lowder CY, Plummer DJ, et al. Immune recovery retinitis in AIDS: clinical predictors and treatment outcomes. *Retina* 2001;21:1-9.

Straipsnis gautas 2008 09 30, priimtas 2009 11 06

Received 30 September 2008, accepted 6 November 2009