

Širdies fibroma – reta vaiko skilvelinės tachikardijos priežastis

Irma Kaminskaitė, Dalia Bakšienė, Migla Žėbienė, Jūratė Kasparavičienė

Kauno medicinos universiteto Vaikų ligų klinika

Raktažodžiai: skilvelinė tachikardija, širdies navikai, vaikai.

Santrauka. Skilvelinė tachikardija, esant struktūrinei širdies ligai, yra potencialiai grėsminga vaikų patologija. Dažniausiai skilvelinė aritmija vaikams randasi po įgimtų širdies ydų chirurginės korekcijos. Labai retai šių aritmijų priežastis yra širdies navikai. Aprašomas pirminio širdies naviko, fibromos atvejis. Ketverių metų berniukui širdies fibroma pasireiškė skilveline tachikardija. Sėkmingai atlikta naviko pašalinimo operacija. Diagnozė patvirtinta histologiškai.

Įvadas

Skilvelinė tachikardija (ST) nėra dažna (0,2–0,8/10 000 mokyklinio amžiaus vaikų), bet potencialiai grėsminga vaikų patologija (1). Apie 10 proc. ST yra idiopatinės gerybinės ir dažnai būna besimptomės (2). Tokios ST pasitaiko kūdikiams ir vaikams (3). Visgi vaikams ST dažniausiai kyla struktūriškai pažeistoje širdyje, ypač po įgimtų širdies ydų operacijų (4). Kad pirminė širdies fibroma būtų ST priežastis, ypač retas atvejis (5).

Klinikinio atvejo aprašymas

Ketverių metų berniukui L. Ž., dėl kairiojo šlaunikaulio lūžio hospitalizuotam į KMUK Vaikų chirurgijos skyrių, pirmą kartą aptikta širdies aritmija. Tolesniam ištyrimui dėl ritmo sutrikimo pacientas perkeltas į II vaikų ligų skyriaus Kardiologijos sektorių. Išsiaiškinta, kad apie 1,5 metų berniukui kartoja silpnumo, suglebimo priepuoliai, tuo metu berniukas labai prakaitavo. Dėl tokių negalavimų tėvai nesikreipė į gydytojus. Iš gyvenimo anamnezės: komplikuoto gimdymo metu gimdyvei darytas cezario pjūvis, naujagimiui lūžo kaklo slankstelis, stebėtas dėl smegenų vandenės. Keletą mėnesių skirtas diakarbas, užfiksuotas nežymus raidos atsilikimas. Bendros apžiūros metu vidaus organuose patologinių pokyčių nenustatyta.

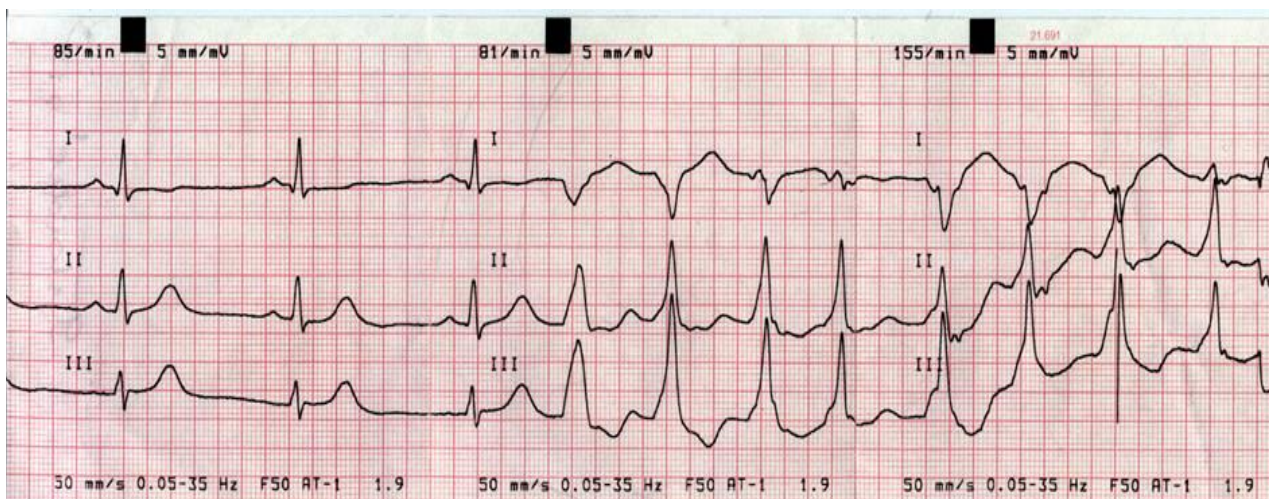
Pirmoje EKG užregistruoti politopinės ST (ŠSD 150–170 k/min.) epizodai, besikartojantys su sinusiniu ritmu (1 pav.). Holterio stebėsenos metu, paros laikotarpiu, užfiksuoti 456 ST epizodai, ilgiausia trukmė – 9 minutės (2 pav.). Be to, registruotos 336 skilvelinės politopinės ekstrasistolės. Atliekant dvimatę širdies echoskopiją, tarpkilvelinės pertvaros priekinės sienos baziniame viduriniame trečdalyje pastebėtas tolygaus echogeniškumo ~5,1×4,3 cm darinys, neišeinantis už perikardo ribų, panašaus echogeniškumo

kaip miokardas (3 pav.), ramybėje kairiojo skilvelio išstūmimo trakto obstrukcijos požymių nerasta, perikardo ertmėje nedaug skysčio, bet išorinis lapelis be morfologinių pokyčių. Krūtinės ląstos organų kompiuterinė tomografija (KT) (be ir su kontrastu į veną) kairiojo skilvelio viršutinėje dalyje (gali būti susijęs su pertvara) rastas 5,5×4,5×3 cm dydžio apvalus darinys, pradinėse stadijose nekaupiantis kontrasto navikas. Galvos smegenų KT aiškių židinių bei ertmių nepastebėta, abipus saikingai išsiplėtę šoniniai skilveliai.

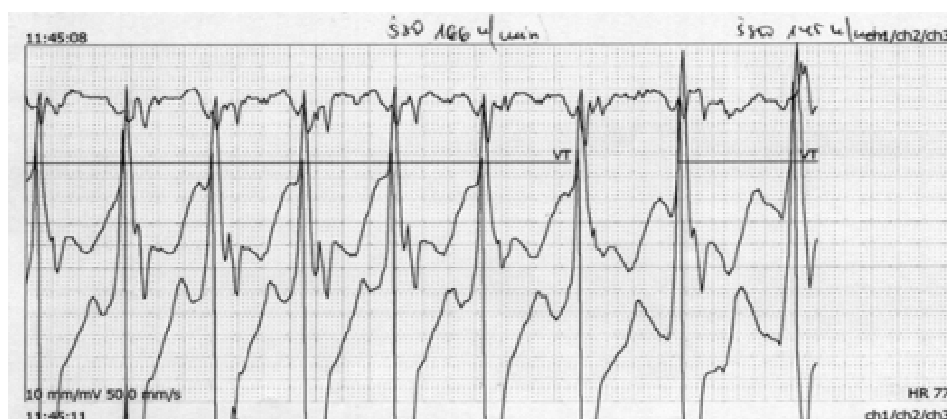Ligonio būklė ir tyrimo duomenys analizuoti konsiliumo metu dalyvaujant kardiologams. Naviką nutarta pašalinti. Operacija daryta bendrosios anestezijos sąlygomis su dirbtine kraujo apytaka (pagrindinis operuotojas prof. R. Benetis). Operacijos metu rasta: kairiojo skilvelio navikas prasideda tarpkilvelinės pertvaros bazėje ir eina pagal mitralinio vožtuvo žiedą, ties kairiosios auselės pagrindu. Navikas – 4×5×6 cm dydžio. Augimas ekspansyvus, be ribų ir kapsulės. Jis pašalintas maksimaliai radikaliai visiškai atkūrus hemodinamiką. Kontrolinė epikardinė echoskopija be pokyčių.

Operacijos metu paimta medžiaga pathologiniam tyrimui. Histologinis vaizdas: vyrauja fibrozinis audinys su kiek išlikusiomis miokardo skaidulomis, ląstelės fibroblastų tipo, vienodos, trumpos, mitozijų polimorfizmo nėra. Išvada: širdies fibroma (*fibroma myocardii*). Pooperacinė ligos eiga be žymesnių komplikacijų.

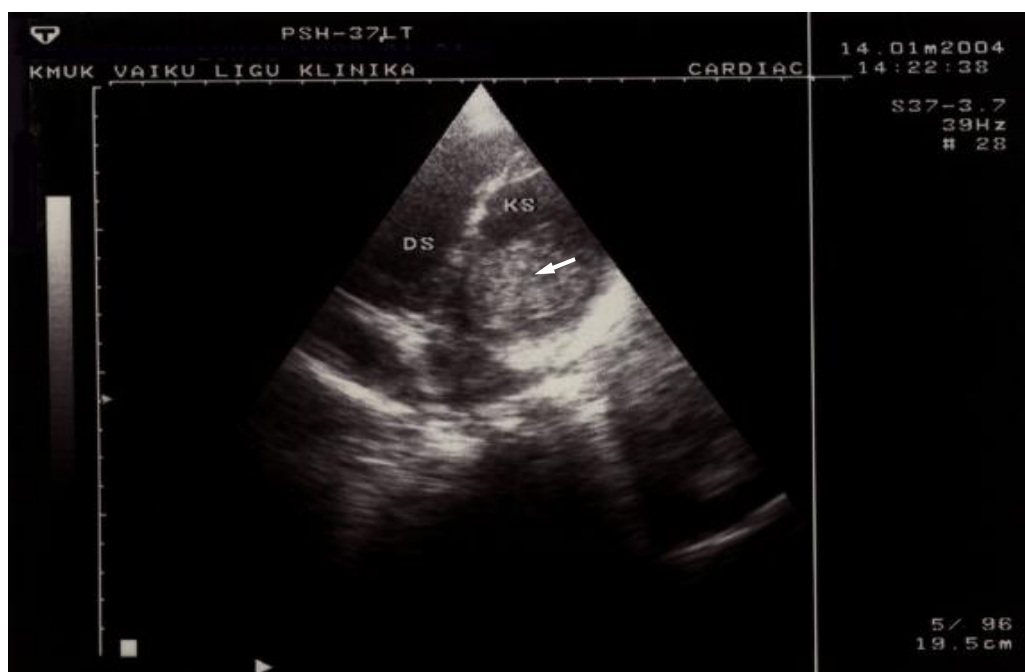Išrašant pacientą iš stacionaro, atlikta dvimatė širdies echoskopija: papildomo darinio kairiojo skilvelio ertmėje bei tarpkilvelinėje pertvaroje nerasta, tačiau tarpkilvelinės pertvaros viduriniame trečdalyje ~16 mm dydžio defektas, per kurį vyksta dvikryptė kraujotaka, o tarpkilvelinė pertvara kontrakcijoje nedalyvauja, todėl bendra sistolinė kairiojo skilvelio funkcija sumažėjusi. Po operacijos tarpkilvelinėje



1 pav. Paciento L. Ž. ramybės EKG: skilvelinė tachikardija, besikaitaliojanti su sinusiniu ritmu



2 pav. Paciento L. Ž. EKG Holterio stebėsenos metu: skilvelinės tachikardijos epizodas



3 pav. Paciento L. Ž. širdies echoskopinis vaizdas
Rodykle pažymėtas darinys kairiojo skilvelio ertmėje.

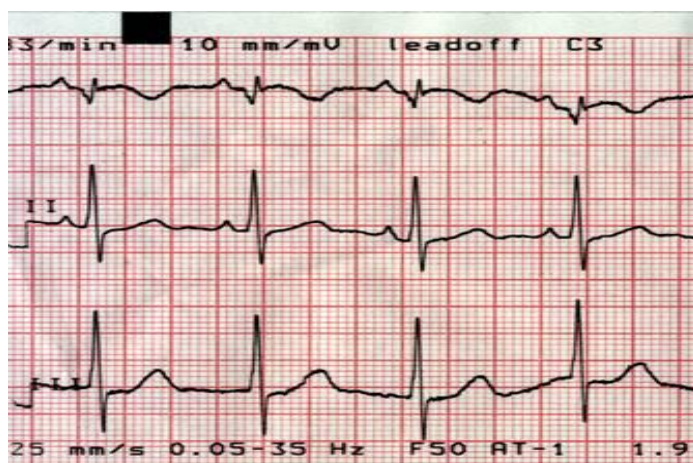
pertvaroje susiformavo pseudoaneurizma, nes, šalinant naviką, jis buvo pašalintas sveikų audinių ribose, iš dalies su tarpšilvelinės pertvaros raumenine dalimi. Tuo galima paaiškinti ir repoliarizacijos procesų sutrikimus miokarde, registruojamus ramybės EKG po operacijos, standartinėse ir krūtininėse derivacijose (4 pav.). Holterio stebėsenos metu, paros laikotarpiu, ST epizodų neužregistruota.

Berniukas išrašytas. Rekomenduota tęsti gydymą amiodaronu, kurio buvo skirta dar prieš operaciją. Pacientas stebimas poliklinikoje. Po operacijos praėjo jau treji metai. Kiekvienais metais atliekamos dvimatės širdies echoskopijos dinamikai įvertinti. Paskutinės echoskopijos metu rasta: kairysis skilvelis nežymiai

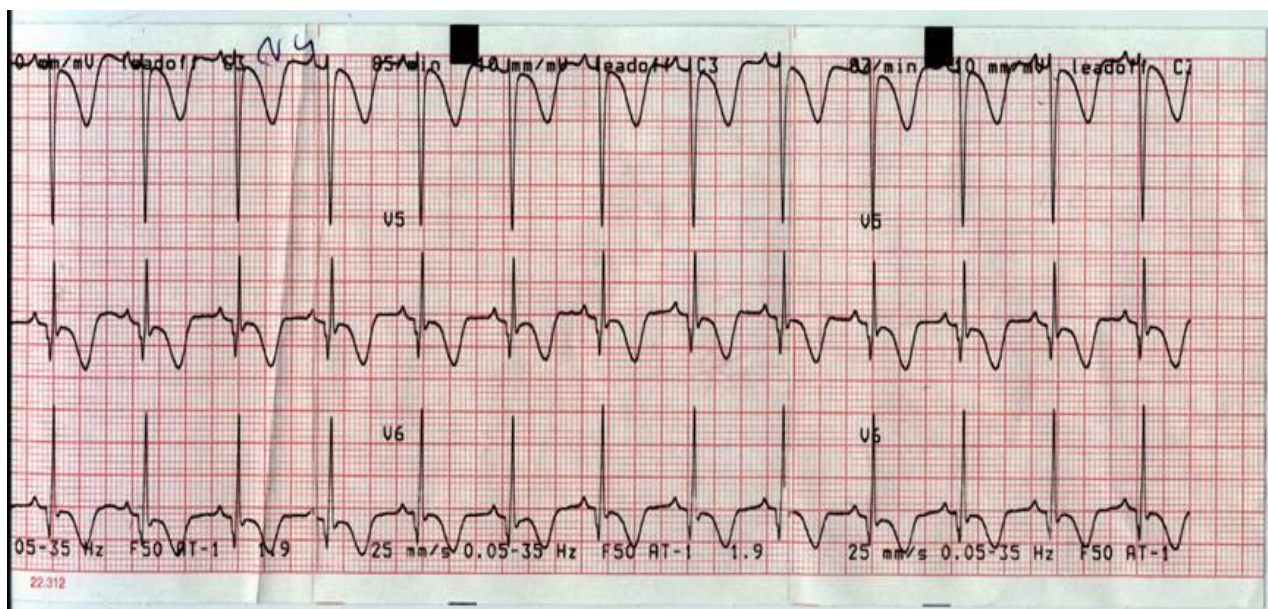
padidėjęs, segmentinė kontrakcija nepablogėjusi, priekinėje sienoje išlikusi apie 21 ml tūrio ertmė, defekto diametras – 23–24 mm, sumažėjusi sistolinė funkcija, išlikusi pseudonormali diastolinė funkcija, plaučių kraujotaka nekinta, papildomų darinių nerasta. Širdies ritmas sinusinis. Antiaritminių vaistų neskiriama jau vienerius metus.

Aptarimas

Pirminiai širdies navikai yra labai reta širdies patologija. Literatūros duomenimis, iš 1 milijono autopsijų tik 200 atvejų randamas širdies navikas (6). Vaikų pirminiai širdies navikai diagnozuojami labai retai (0,0017–0,027 proc. visų autopsijų) (7). Apie 90 proc.



A



B

4 pav. Paciento L. Ž. ramybės EKG po operacijos

Repoliarizacijos procesų sutrikimas miokarde (T danteliai neigiami krūtininėse derivacijose), platūs Q danteliai krūtininėse derivacijose.

vaikų širdies navikų yra gerybiniai – tai rabdomioma (50–65 proc.), fibroma (20 proc.), miksoma (15 proc.) ir kt. Piktybiniai navikai pasitaiko itin retai. Tarp jų dažniausia yra sarkoma (2–12 proc.) (8–10). Dauguma, t. y. daugiau kaip 50 proc. pirminių širdies navikų diagnozuojama kūdikystėje, o kai kada net perinataliniu laikotarpiu.

Patys dažniausi klinikiniai simptomai, esant širdies navikams, yra prieširdiniai ir skilveliniai ritmo sutrikimai, įskaitant ir preeksitaciją, sinusinio mazgo disfunkcija bei širdies blokadą.

Rabdomioma yra vienas dažniausių vaikų pirminių širdies navikų – tai gerybinis širdies miocitų navikas, kurio ląstelės turi glikogeno ir miofibrilių. Kai kurie autoriai jį laiko miokardo hamartoma (7). Rabdomioma dažnai yra susijusi su tuberozine skleroze (11). Norint atmesti tuberozinę sklerozę, netgi nesant klinikinių požymių, mūsų ligoniui buvo padaryta galvos smegenų KT, tačiau jokių židinių nerasta. Šiam navikui nebūdinga inkapsuliacija. Dažniausia lokalizacijos vieta yra skilveliai, rečiau – prieširdžiai ar epikardo paviršius (7, 11, 12). Maži navikai gali nesukelti jokių simptomų, tačiau didesni ar kai jų yra keletas, ypač kai pažeidžiama skilvelinė pertvara, gali atsirasti išvedamojo trakto obstrukcija su sunkiais hemodinamikos sutrikimais. Įvairūs širdies ritmo sutrikimai, ypač skilveliniai, dažni rabdomiomų klinikiniai simptomai (10). Todėl, esant ST vaikams, pirmausia reikėtų atmesti pirminius širdies navikus, įgimtas širdies

ydą ir ilgo QT sindromą (13). Literatūroje aprašoma savaiminė šio naviko regresija, todėl chirurginis rabdomiomų gydymas reikalingas tik tiems pacientams, kuriems yra refrakterinės disritmijos ar nustatoma sunkių hemodinamikos sutrikimų (7, 11).

Antras pagal dažnį vaikų pirminis širdies navikas yra fibroma (10). Šį naviką galima vadinti fibroelastine hamartoma – tai apvalus, iškilus, aiškiais ribomis solitarinis navikas. Inkapsuliacija jam nebūdinga. Galima naviko kalcifikacija. Dažniausios lokalizacijos vietos yra kairiojo skilvelio laisva siena ir tarpkilvelinė pertvara. Labai didelis navikas gali nekrotizuoti. Klinikiniai simptomai priklauso nuo naviko dydžio bei lokalizacijos. Apie 5 cm dydžio navikas gali sukelti ištekamojo trakto obstrukciją ir širdies ertmių kompresiją su visomis iš to kylančiomis pasekmėmis (7, 13, 14). Mūsų pacientui besikartojančius silpnumo ir suglebimo priepuolius galima būtų paaiškinti sutrikusia hemodinamika dėl didelės naviko apimties. Skilvelinės aritmijos, esant širdies fibromai, taip pat yra grėsmingas simptomas. Be to, nėra koreliacijos tarp aritmijų atsiradimo ir naviko dydžio bei lokalizacijos (14). Skilvelinės aritmijos gali būti ir staigios vaiko mirties priežastis. Fibromai, skirtingai nei rabdomiomai, savaiminė naviko regresija nebūdinga, todėl gydymas paprastai yra tik chirurginis. Vėlesni pooperaciniai rezultatai neblogi ir teikia vilčių, kad fibromų pašalinimas yra optimalus gydymo metodas navikų ataugimo ir mirčių atžvilgiu (14).

Heart fibroma: an unusual cause of ventricular tachycardia in a child

Irma Kaminskaitė, Dalia Bakšienė, Migla Žėbienė, Jūratė Kasparavičienė
Department of Children Diseases, Kaunas University of Medicine, Lithuania

Key words: ventricular tachycardia; cardiac tumors; children.

Summary. Ventricular tachycardia with underlying structural heart disease is a potential dangerous pathology in children. In most cases, ventricular tachycardia occurs after ventricular surgery for congenital anomalies. Ventricular tachycardia associated with primary heart tumors is extremely rare. A 4-year-boy presented with primary heart tumor, fibroma, manifesting as ventricular tachycardia. Manifestation of the disease was ventricular tachycardia. The complete resection of the tumor was performed successfully. The diagnosis was confirmed histologically.

Correspondence to I. Kaminskaitė, Department of Children Diseases, Kaunas University of Medicine, Eivenių 2, 50009 Kaunas, Lithuania. E-mail: irmakaminskaite@yahoo.com

Literatūra

1. Iwamoto M, Niimura I, Shibata T, Yasui K, Takigiku K, Nishizawa T, et al. Long-term course and clinical characteristics of ventricular tachycardia detected in children by school based heart disease screening. *Circ J* 2005;69:273-76.
2. Joshi S, Wilber DJ. Ablation of idiopathic right ventricular outflow tract tachycardia: current perspectives. *J Cardiovasc Electrophysiol* 2005;16:S52-8.
3. Pfammatter JP, Banersfeld U. Idiopathic ventricular tachy-

- cardias in infants and children. *Card Electrophysiol Rev* 2002;6:88-92.
4. Bakšienė D, Petraitiienė I, Valatkaitė N. Grėsmingos vaikų aritmijos esant struktūriškai nepažeistai širdžiai. (Life-threatening arrhythmias in children with structurally normal heart.) *Medicina (Kaunas)* 2001;4:344-6.
 5. Kusano KF, Ohe T. Cardiac tumors that cause arrhythmias. *Card Electrophysiol Rev* 2002;6:174-7.
 6. Gowda RM, Khan IA, Nair ChK, Mehta NJ, Vasavada BC, Sacchi TJ. Cardiac papillary fibroelastoma: a comprehensive analysis of 725 cases. *Am Heart J* 2003;146:404-10.
 7. Freedom RM, Lu KJ, MacDonald C, Taylor G. Selected aspects of cardiac tumors in infancy and childhood. *Pediatr Cardiol* 2000;21:299-316.
 8. Yu SH, Lim SH, Hong YS, Yoo KJ, Chang BC, Kang MS. Clinical experiences of cardiac myxoma. *Yonsei Med J* 2006; 47:367-71.
 9. Huang Z, Sun L, Du M, Ruan Y, Wang H. Primary cardiac valve tumors: early and late results of surgical treatment in 10 patients. *Ann Thorac Surg* 2003;76:1609-13.
 10. Becker AE. Primary heart tumors in the pediatric age group: a review of salient pathologic features relevant for clinicians. *Pediatr Cardiol* 2000;21:317-22.
 11. Jorwiak S, Kotulska K, Kasprzyk-Obara J, Domanska-Pakiela D, Tomyń-Drabik M, Roberts P, et al. Clinical and genotype studies of cardiac tumors in 154 patients with tuberous sclerosis complex. *Pediatrics* 2006;118:1146-50.
 12. Bader RS, Chitayat D, Kelly E, Ryan G, Smallhorn JF, Toi A, et al. Fetal rhabdomyoma: prenatal diagnosis, clinical outcome, and incidence of associated tuberous sclerosis complex. *J Pediatr* 2003;143:620-4.
 13. Bonnet D, Martin D, deLonlay P, Villian E, Jouviet P, Rabier D, et al. Arrhythmias and conduction defects as presenting symptoms of fatty acid oxidation disorders in children. *Circulation* 1999;100:2248-53.
 14. Atallah J, Robertson M, Rebeyka IM, Dyck J, Noga ML. Antenatal diagnosis and successful surgical removal of a large right ventricular fibroma. *Pediatr Cardiol* 2006;27:493-6.

Straipsnis gautas 2007 03 16, priimtas 2007 06 07

Received 16 March 2007, accepted 7 June 2007